MINISTÉRIO DA EDUCAÇÃO

SECRETARIA DE EDUCAÇÃO PROFISSIONAL E TECNOLÓGICA

INSTITUTO FEDERAL GOIANO - CAMPUS URUTAÍ

DIREÇÃO DE EXTENSÃO

CURSO DE MEDICINA VETERINÁRIA

RELÁTORIO DE ESTÁGIO CURRICULAR

DANIELA FERNANDA CHAGAS

URUTAÍ, GOIAS

2019

MINISTÉRIO DA EDUCAÇÃO

SECRETARIA DE EDUCAÇÃO PROFISSIONAL E TECNOLÓGICA

INSTITUTO FEDERAL GOIANO - CAMPUS URUTAÍ

DIREÇÃO DE EXTENSÃO

CURSO DE MEDICINA VETERINÁRIA

RELATÓRIO DE ESTÁGIO CURRICULAR

Clínica Médica e Cirúrgica de pequenos animais

Trabalho apresentado ao Departamento de Extensão e à Coordenação do Curso de Medicina Veterinária como exigência para conclusão do curso.

Estagiário: Daniela Fernanda Chagas

Supervisor: Médico Veterinário Fernanda de Oliveira Gomes

Orientador: Profª. Drª. Carla Cristina Braz Louly

Empresa: Clínica Veterinária Pet Care, Araxá - MG

URUTAÍ, GOIAS

2019

INSTITUTO FEDERAL
Goiano

Repositório Institucional do IF Goiano - RIIF Goiano
Sistema Integrado de Bibliotecas

TERMO DE CIÊNCIA E DE AUTORIZAÇÃO PARA DISPONIBILIZAR PRODUÇÕES TÉCNICO-CIENTÍFICAS NO REPOSITÓRIO INSTITUCIONAL DO IF GOIANO

Com base no disposto na Lei Federal nº 9.610/98, AUTORIZO o Instituto Federal de Educação, Ciência e Tecnologia Goiano, a disponibilizar gratuitamente o documento no Repositório Institucional do IF Goiano (RIIF Goiano), sem ressarcimento de direitos autorais, conforme permissão assinada abaixo, em formato digital para fins de leitura, download e impressão, a título de divulgação da produção técnico-científica no IF Goiano.

Identificação da Produção Técnico-Científica

[ ] Tese
[ ] Dissertação
[ ] Monografia – Especialização
[X] TCC - Graduação
[ ] Artigo Científico
[ ] Capítulo de Livro
[ ] Livro
[ ] Trabalho Apresentado em Evento
[ ] Produto Técnico e Educacional - Tipo: _____

Nome Completo do Autor:
Matrícula:
Título do Trabalho:

Restrições de Acesso ao Documento

Documento confidencial: [X] Não [ ] Sim, justifique: _____

Informe a data que poderá ser disponibilizado no RIIF Goiano: 23/08/2019
O documento está sujeito a registro de patente? [ ] Sim [X] Não
O documento pode vir a ser publicado como livro? [X] Sim [ ] Não

DECLARAÇÃO DE DISTRIBUIÇÃO NÃO-EXCLUSIVA

O/A referido/a autor/a declara que:

1. o documento é seu trabalho original, detém os direitos autorais da produção técnico-científica e não infringe os direitos de qualquer outra pessoa ou entidade;
2. obteve autorização de quaisquer materiais inclusos no documento do qual não detém os direitos de autor/a, para conceder ao Instituto Federal de Educação, Ciência e Tecnologia Goiano os direitos requeridos e que este material cujos direitos autorais são de terceiros, estão claramente identificados e reconhecidos no texto ou conteúdo do documento entregue;
3. cumpriu quaisquer obrigações exigidas por contrato ou acordo, caso o documento entregue seja baseado em trabalho financiado ou apoiado por outra instituição que não o Instituto Federal de Educação, Ciência e Tecnologia Goiano.

Iporá, 22/08/2019
Local Data

Danilo Fernando Chagas
Assinatura do Autor e/ou Detentor dos Direitos Autorais

Ciente e de acordo:

Carla Cristina Braz Bary
Assinatura do(a) orientador(a)

INSTITUTO FEDERAL
Goiano
Câmpus Urutaí

MINISTÉRIO DA EDUCAÇÃO
INSTITUTO FEDERAL GOIANO – *Campus* Urutaí
Curso de Bacharelado em Medicina Veterinária

ATA DE APROVAÇÃO DE TRABALHO DE CURSO

Às 09 horas do dia 23 de Agosto de 2019, reuniu-se na sala nº 3 do Prédio DE AULAS DO CURSO DE MEDICINA VETERINÁRIA do Instituto Federal de Educação, Ciência e Tecnologia Goiano – *Campus* Urutaí, a Banca Examinadora do Trabalho de Curso intitulado "RELATÓRIO DE ESTÁGIO CURRICULAR - REMOÇÃO DE UROLITO VESICAL PELA CISTOTOMIA EM CÃO - RELATO DE CASO.", composta pelos professores WESLEY JOSÉ DE SOUZA; MARIA ALICE PIRES MOREIRA; CARLA CRISTINA BRAZ LOULY, para a sessão de defesa pública do citado trabalho, requisito parcial para a obtenção do Grau de **Bacharelado em Medicina Veterinária.** Para fins de comprovação, o aluno (a) DANIELA FERNANDA CHAGAS foi considerado _____ (APROVADO ou NÃO APROVADO), por unanimidade, pelos membros da Banca Examinadora.

Assinatura dos membros da Banca Examinadora	Situação (Aprovado ou Não Aprovado)
1. Wesley José de Souza	APROVADO
2. Maria Alice Pires Moreira	APROVADO
3. Carla Cristina Braz Louly	APROVADO

Urutaí-GO, 23 de Agosto de 2019.

Observações:
FOI SUGERIDA A MODIFICAÇÃO NO TÍTULO DO RELATO PARA: UROLITÍASE VESICAL POR OXALATO DE CÁLCIO EM CÃO JOVEM - RELATO DE CASO.

INSTITUTO FEDERAL
Goiano

AGRADECIMENTOS

Agradeço a Deus por ter me proporcionado a dádiva da vida, a todas as oportunidades, pela saúde e muita força para superar todos os momentos de dificuldade.

Aos meus pais, pelo amor e carinho incentivando sempre o meu melhor, que com muita luta conseguiram me manter tão longe de casa, me apoiando sempre.

A minha amada avó, Maria Rosa Filha por todas as orações.

Ao meu avô (in memorian), que sempre foi o meu amor maior.

Aos meus supervisores, Fernanda de Oliveira Gomes e Filipe Gomes por ter me proporcionado vários conhecimentos em geral, pela paciência e atenção.

A minha orientadora Profª. Dra. Carla Cristina Braz Louly deixo toda minha admiração, e agradeço por dispor seu tempo e me orientar da melhor maneira possível.

A minha instituição fica todo meu agradecimento por todos que fizeram parte dessa jornada sempre proporcionando o melhor.

SUMÁRIO

CAPÍTULO 1 6
IDENTIFICAÇÃO 6
Nome do aluno 6
Nome do supervisor 6
Nome do orientador 6
LOCAL DE ESTÁGIO 6
Nome do local estágio 6
Localização 6
Justificava de escolha do campo de estágio: 6
DESCRIÇÃO DO LOCAL E DA ROTINA DE ESTÁGIO 6
Descrição do local de estágio 6
Descrição da rotina de estágio 7
Resumo quantificado das atividades 8
DIFICULDADES VIVENCIADAS 9
CAPÍTULO 2 10
RESUMO 10
ABSTRACT. 10
INTRODUÇÃO 11
MATERIAL E MÉTODOS – Descrição do caso 12
RESULTADO E DISCUSSÃO 15
Conclusão 16
Referências bibliográficas 17

LISTA DE FIGURAS

CAPÍTULO 1

Figura 1: Vista Frontal da Clínica Veterinária PetCare.....07

Figura 2: Imagens dentro da clínica veterinária PetCare. **A** Centro cirúrgico; **B** Consultório; **C** Internação.....07

CAPÍTULO 2

Figura 1: Exame ultrassonografia vesical com presença de urolito.....13

Figura 2: Exame ultrassonografia rim esquerdo apresentando microcristais.....13

Figura 3: Isolamento da bexiga com compressas estéreis durante o procedimento cirúrgico.....14

Figura 4 : Urolito oxalato de cálcio retirado através da cistotomia.....16

LISTA DE TABELAS

CAPÍTULO 1

Tabela 1 – Resumo dos procedimentos acompanhados, distribuídos em espécies no período de estágio na clínica PetCare.....09

Tabela 2 – Resumo das cirurgias acompanhadas, distribuídos em espécies durante o período de estágio na clínica PetCare.....09

CAPÍTULO 1

IDENTIFICAÇÃO

Nome do aluno: Daniela Fernanda Chagas Matrícula: 2013101201240005

Nome do supervisor: Fernanda de Oliveira Gomes Médica veterinária graduada na Universidade Federal Uberlândia, com pós-graduação em Clinica e Cirurgia de Pequenos Animais pela Qualittas.

Nome do orientador: Profª. Dra. Carla Cristina Braz Louly. Médica veterinária graduada na Universidade Federal de Goiás, com mestrado e doutorado em Sanidade Animal pela mesma instituição.

LOCAL DE ESTÁGIO

Nome do local estágio: Clínica Veterinária PetCare

Localização: Avenida João Moreira Sales, nº 97, Bairro Arasol, Araxá – MG, CEP: 38182-264

Justificava de escolha do campo de estágio: Cães e gatos sempre estiveram em minha vida, desde criança. Desenvolvi um amor incondicional por esses animais, e com esse o desejo de cuidar do bem estar dos mesmos, o que influenciou a escolha da área para a realização do estágio.

DESCRIÇÃO DO LOCAL E DA ROTINA DE ESTÁGIO

Descrição do local de estágio

A clínica veterinária PetCare realiza atendimentos nas áreas de clínica médica e cirúrgica de pequenos animais, exames de ultrassonografia e internações. O quadro de funcionários é composto por dois médicos veterinários, por uma recepcionista, dois groomers (esteticista pet), e uma ajudante de serviços gerais. A empresa possui uma sala de recepção contendo um armário com medicamentos para venda, uma balança para pesar os animais, prateleiras com estoque para produtos da clínica e do pet shop; um consultório equipado com mesa de atendimento, mesa de escritório, pia com armários para armazenamento de medicações e demais utensílios; sala de espera com bancos, bebedouro, mesa de café; internação infecto contagiosa; internação comum; sala de ultrassom; sala de cirurgia equipada com mesa pantográfica, foco luminoso, monitor cardíaco, aparelho de anestesia

inalatória, ultrassom odontológico e bisturi elétrico; sala de banho e tosa com cubas para banho, mesa de tosa, balcão de preparação, secadores, sopradores; dois banheiros, cozinha com geladeira, fogão e micro-ondas, e um quarto para plantonista.

FIGURA 1- Vista frontal da clínica Pet Care.

FIGURA 2- Imagens dentro da clínica veterinária PetCare.
A Centro cirúrgico; **B** Consultório; **C** Internação.

Descrição da rotina de estágio

O estágio curricular obrigatório foi realizado no período de 4 de fevereiro de 2019 a 27 de abril de 2019, com carga horária de segunda à sexta de 08 horas e aos sábados 04 horas, totalizando 44 horas semanais, concluindo 528 horas.

Eu, como estagiária, acompanhei todos os atendimentos e procedimentos realizados na Clínica Veterinária PetCare, com a função de auxiliar nos procedimentos, nos exames físicos, nas coletas de amostras para exames, canulação venosa, administração de medicamentos e vacinas, acompanhamento dos animais internados e esterilização dos materiais cirúrgicos.

O atendimento era feito com hora marcada, porém casos de emergências tinham prioridade. O tutor e o paciente eram recebidos pela recepcionista e conduzido ao preenchimento da ficha cadastral, onde a recepcionista coletava os dados pessoais do tutor e informações detalhadas do paciente, esses dados eram lançados em um programa específico. Após a realização do cadastro eles eram encaminhados para o consultório e recebidos pelo médico veterinário responsável. Realizava-se a anamnese e logo em seguida o paciente era examinado, se fosse necessário coletava material para exames complementares. Os animais que necessitavam de internação eram acomodados nas baias até os mesmos se recuperarem. Eu, na função de estagiário, registrava o prontuário individual do paciente, toda prescrição medicamentosa, dose, via de administração e horário.

Durante os atendimentos nos casos em que o animal precisasse de exames de imagem, a ultrassonografia era realizada imediatamente pelo médico veterinário responsável na clínica, já o exame radiográfico era realizado por um prestador de serviço para o qual era necessário agendamento prévio para o mesmo se deslocar até a clinica.

Nos procedimentos cirúrgicos era permitido que eu auxiliasse na anestesia e monitoramento dos sinais vitais do paciente. E durante a internação no pós-operatório, realizava os cuidados necessários com o paciente. Os animais que fossem ser submetidos a procedimentos cirúrgicos chegavam a clínica no período da manhã em jejum alimentar, eram conduzidos para as baias de preparo onde era realizado o exame clínico e aplicada a medicação pré-anestésica. O paciente era preparado e conduzido para o centro cirúrgico. Após a cirurgia o estagiário acompanhava até o animal retornar da anestesia e estabilizar os sinais vitais. O paciente era então transferido para a internação onde passava a noite, e no outro dia era reavaliado e se estivesse bem recebia alta.

Resumo quantificado das atividades

Ao fim do período do estágio foram acompanhados 500 procedimentos, entre clínicos, ambulatoriais e cirúrgicos descritos na tabela a seguir.

TABELA 1: Resumo dos procedimentos clínicos e ambulatoriais acompanhados na clínica PetCare por espécies.Araxá – MG, 2019.

PROCEDIMENTOS	CANINA	%	FELINA	%	TOTAL
CONSULTAS	84	70	36	30	120
CIRURGIAS	39	85	7	15	46
INTERNAÇÕES	46	77	14	23	60
EUTÁNASIAS	2	100	0	0	2
VACINAS	43	77	13	23	56
TRANSFUSÕES SANGUÍNEA	2	100	0	0	2
ULTRASSONOGRAFIA	60	94	4	6	64
COLETA DE MATERIAL (EXAMES)	102	68	48	32	150
TOTAL	**378**	**-**	**122**	**-**	**500**

TABELA 2: Resumo das cirurgias acompanhadas na clínica PetCare por espécies. Araxá – MG, 2019.

CIRURGIAS	CANINA	%	FELINA	%	TOTAL
TRATAMENTO PERIODONTAL	10	83	2	17	12
OSH	4	57	3	43	7
MASTECTOMIA	17	100	0	0	17
CESÁREA	2	100	0	0	2
ORQUIECTOMIA	3	75	1	25	4
HERNIORRAFIA	1	50	1	50	2
CISTOTOMIA	1	100	0	0	1
NEFRECTOMIA	1	100	0	0	1
TOTAL	**39**	**-**	**7**	**-**	**46**

DIFICULDADES VIVENCIADAS

Clínica médica de pequenos animais é uma área bastante complexa, exigindo assim do profissional juntar todos os conhecimentos teóricos em um só momento, a consulta. Devido ao papel importante dos animais de estimação na sociedade hoje, a responsabilidade de um diagnóstico e um tratamento correto é grande, visto que isso pode influenciar no sucesso do tratamento e na qualidade de vida do animal. A tomada de decisões sobre quais exames realizar e quais fármacos usar para tratar o animal foram as maiores dificuldades vivenciadas.

CAPÍTULO 2

Urolitíase vesical por oxalato de cálcio em cão jovem – Relato de caso

Daniela Fernanda Chagas[1]*, Carla Cristina Braz Louly[2], Fernanda de Oliveira Gomes[3]

*[1]Discente do Instituto Federal Goiano Campus Urutaí, Goiás, Brasil. E-mail: danielachagas_medvet@outlook.com *Autor para correspondência*

[2]Docente do Instituto Federal Goiano Campus Urutaí (Departamento de Veterinária) Urutaí, Goiás E-mail: carla.louly@ifgoiano.edu.br

[3]Médica Veterinária na Clínica Veterinária PetCare, Araxá, Minas Gerais.

RESUMO. Os urólitos são constituídos de cristais presente no sistema urinário. Esses podem ser formados por diversos fatores como a dieta, anomalias anatômicas, infecções urinárias, desidratação, medicamentos, e pH da urina. O urólito de oxalato de cálcio é um dos mais comuns, e ocorre mais frequentemente na vesícula urinária e/ou na uretra. O animal pode apresentar polaciúria, hematúria, disúria, estrangúria, dentre outros sinais. O diagnóstico mais preciso é feito através de exames de imagem que permitem a visualização do cálculo, bem como determinar sua localização, aspecto e dimensões. O tratamento depende da situação clínica do animal, a primeira opção sempre é a dissolução dos urólitos, porém em casos mais avançados a extração do cálculo por cirurgia se faz necessário.

ABSTRACT. The urulites are constituted of crystals present in the urinary system. These can be formed by various factors such as diet, anatomical anomalies, urinary tract infections, dehydration, medications, and urine pH. Calcium oxalate urolith is one of the most common, and occurs most often in the urinary bladder and / or urethra. The animal may present polyuria, hematuria, dysuria, stranguria, among other signs. The most accurate diagnosis is made by imaging exam, where you can visualize the calculation. Treatment depends on the clinical situation of the animal, the first option is always the dissolution of uroliths, but in more advanced cases the solution is the extraction of calculus by surgery.

RESUMEN. Las urulitas están formadas por cristales presentes en el sistema urinario. Estos pueden estar formados por varios factores como la dieta, anomalías anatómicas, infecciones del tracto urinario, deshidratación, medicamentos y pH de la orina. El urolito de oxalato de calcio es uno de los más comunes y ocurre con mayor frecuencia en la vejiga urinaria y / o la uretra. El animal puede presentar poliuria, hematuria, disuria, estranguria, entre otros signos. El diagnóstico más preciso se realiza mediante imágenes, donde puede visualizar el cálculo. El tratamiento depende de la situación clínica del animal, la primera opción es siempre la disolución de los urolitos, pero en casos más avanzados la solución es la extracción del cálculo mediante cirugía.

INTRODUÇÃO

A urolitíase é uma enfermidade comum e de grande importância para a clínica médica de cães e gatos, podendo levar a quadros de dor intensa, além de processos obstrutivos que na maioria das vezes levam a necessidade de atendimento emergencial (SYME, 2012).

A cristalúria é uma das principais causas de urolitíase nos animais domésticos, termo este que se refere a formação de estruturas sólidas, chamadas de cálculos ou urólitos nos rins, ureter, bexiga ou uretra (Fossum, 2014). A urolitíase aparece na rotina clínica como sendo a causa de cerca de 18% das consultas veterinárias em cães com doença do trato urinário inferior (STEVENSON & RUTGERS, 2006) .

Os urólitos mais encontrados em cães são os de estruvita e oxalato de cálcio (Oyafuso, 2008). O urólito de estruvita é composto por magnésio, amônio e fosfato. A supersaturação da urina com esses elementos associada à infecção do trato urinário, urina alcalina, e à dieta, influenciam a formação dos cálculos de estruvita. Há dois principais tipos de urólitos de estruvita: os estéreis e os induzidos por infecção. Os estéreis têm origem multifatorial, destacando a queda no volume urinário, aumento na densidade da urina, e consumo excessivo de alimentos ricos em magnésio e fósforo (Lazarotto, 2000). O segundo tipo é o mais encontrado em cães, e resulta de uma infecção do trato urinário por Staphylococcus sp. produtores de uréase, responsável por hidrolisar a uréia, proporcionando a elevação nas concentrações de amônio, fosfato e carbonato, resultando em urina alcalina. A maior incidência de urólitos de estruvita em cães no Brasil está relacionada intimamente com a dieta, isso porque uma alta porcentagem de animais domésticos consomem alimentos caseiros.

Os cálculos de oxalato de cálcio tem como fator predisponente a supersaturação da urina com cálcio e oxalato e posterior absorção intestinal de cálcio. Essa absorção é indiretamente responsável, já que a redução na concentração de cálcio aumenta a absorção de oxalato, aumentando ou mantendo o risco de formação de urólitos. Dietas com baixo teor de umidade e sódio, e alta concentração protéica (acidificantes) aumentam o risco de formação de oxalato de cálcio em cães (Elliot, 2003). O fato da formação dos urólitos ser errática e imprevisível indica que muitos fatores fisiológicos e patológicos complexos e inter-relacionados estão envolvidos (Osborne et al, 2000). No cão, o local mais comum de presença de urólitos é na bexiga urinária, por isso geralmente nesses casos há sinais clínicos de cistite, como hematúria, polaciúria e disúria (Grauer, 2015)

O diagnóstico da presença da urolitíase pode ser realizado com base nos sinais clínicos citados no parágrafo acima, em associação a exames de imagem (radiografia simples, radiografia contrastada e ultrassonografia), em alguns casos pela palpação direta ou indireta pelo cateterismo uretral ou mesmo pela eliminação dos urólitos durante a micção (OSBORNE et al., 1995). Devido a não fragmentação do cálculo, o tratamento de escolha é a remoção cirúrgica.

Desta forma, o presente trabalho tem como objetivo relatar um caso de cálculo vesical em uma cadela de 4 anos, mostrando a importância de um diagnóstico definitivo, bem como da cirurgia e pós operatório feitos de maneira adequada.

MATERIAL E MÉTODOS – Descrição do caso

Uma cadela, Shitzu, de pelagem bege e branco longa, 4 anos de idade e 7,5 Kg, foi atendida na clínica veterinária PetCare em 4 de abril de 2019. A queixa principal da tutora foi estrangúria, e hematúria. O animal já havia sido atendido por outro veterinário pelo mesmo motivo, e estava fazendo uso de corticoides. Durante a anamnese a tutora relatou que a cadela foi adquirida de um petshop, apresentava o calendário de vacinação e desverminação completo e atualizado. A dieta do animal era composta por ração super Premium e frequentemente carne durante as refeições da proprietária, a mesma também relatou que a cadela ingeria água razoavelmente e era castrada. A tutora não tinha outros animais, morava sozinha em um apartamento e o animal não tinha acesso à rua.

Ao exame clínico o animal apresentava normalidade em todos os parâmetros fisiológicos. No exame físico durante a palpação da bexiga o animal demonstrou dor, e associado aos sinais clínicos relatados pela tutora a principal suspeita foi cistite Para a confirmação da suspeita clínica recomendou-se um exame ultrassonográfico, o qual foi realizado imediatamente. Através da ultrassonografia, identificou-se a presença de um cálculo vesical e alguns microcristais no rim esquerdo, demais órgãos não apresentavam alterações sonográficas. O tratamento indicado foi a remoção cirúrgica do cálculo por meio da realização de uma cistotomia. Foram solicitados exames pré-operatórios como hemograma completo, dosagem sérica de Ureia, Creatinina, e ALT. O hemograma não apresentava alterações. Na dosagem sérica a ureia estava no limite máximo, e o ALT aumentado.

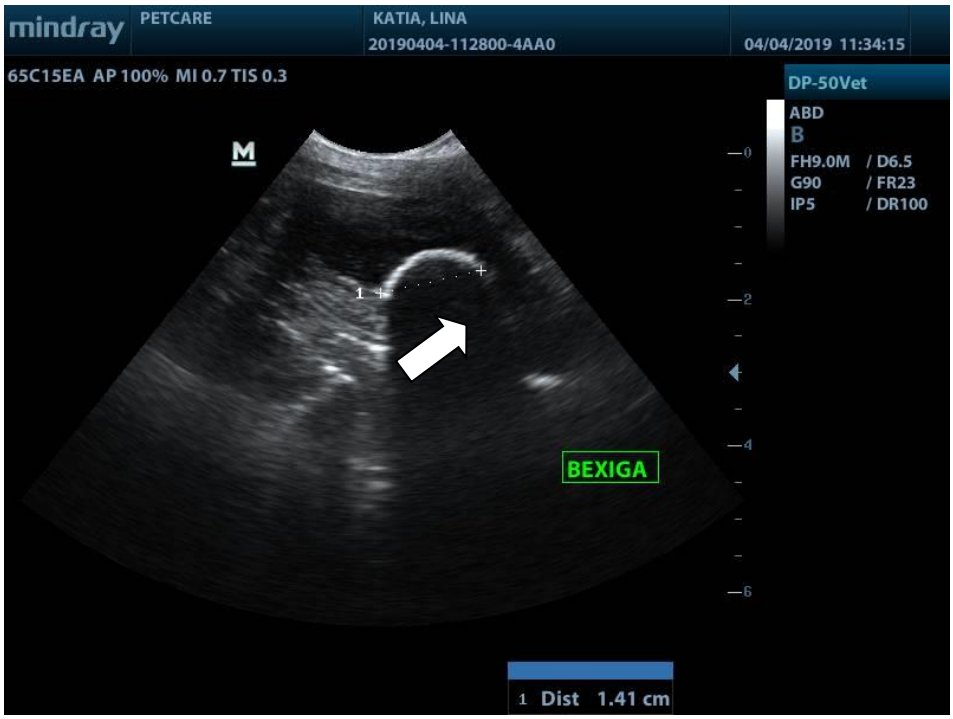

FIGURA 1 – Exame ultrassonografico vesical com presença de urólito indicado pela seta.

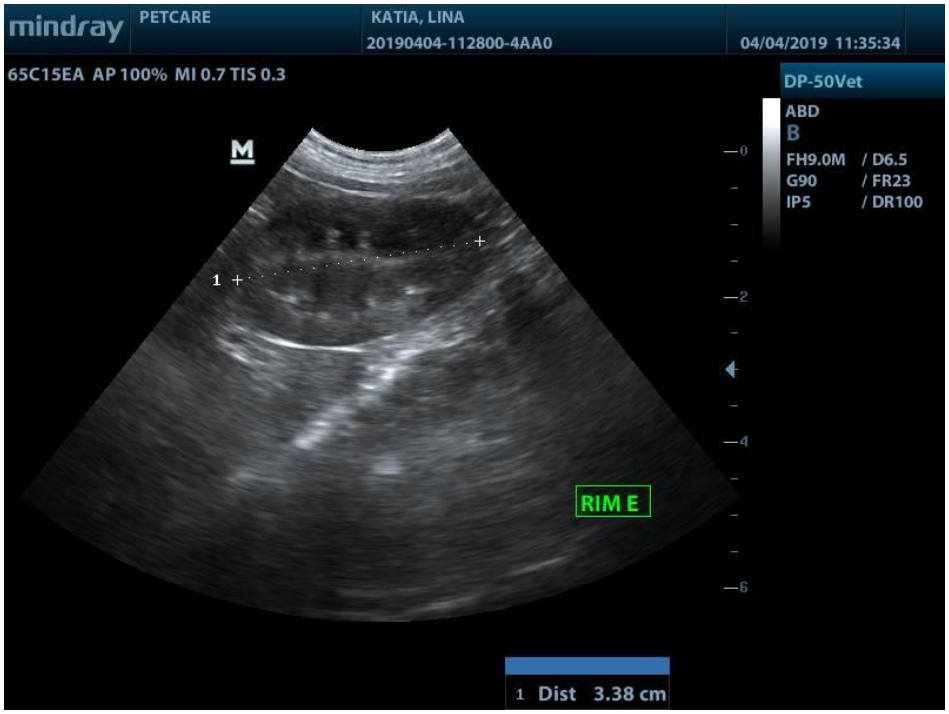

FIGURA 2 – Exame ultrassonografico rim esquerdo apresentando microcristais.

Para a cirurgia o paciente foi submetido a jejum alimentar de 12 horas, e hídrico de 6 horas. Após a avaliação do animal, foi feito a Medicação Pré-Anestésica com aplicação de Morfina 10mg (1 mg/kg) via

subcutâneo após 15 minutos foi feita a indução anestésica com Propofol (0,5 ml/kg) via intravenosa sendo feita por dose efeito, o animal foi entubado e colocado em decúbito dorsal. A manutenção anestésica foi feita com Isoflurano por dose efeito, através da anestesia inalatória.

Para o procedimento cirúrgico, o paciente foi posicionado em decúbito dorsal e foi feito uma laparotomia mediana ventral para ter acesso a bexiga, a mesma foi isolada com compressas estéreis para facilitar a manipulação. Foi feita uma incisão longitudinal na face ventral da bexiga e foi retirado um cálculo medindo 1,5cm. O animal foi sondado por via uretral e a bexiga foi fechada em dois planos, no primeiro foi utilizado a sutura Cushing, com fio Vicryl 3-0, e o segundo plano foi fechado com o ponto Lambert com fio Vicryl 3-0. Após a cistorrafia, injetou-se substância fisiológica de Cloreto de Sódio 0,9% com o intuito de expansão da bexiga, permitindo avaliar a viabilidade de contenção de líquido da região suturada. A bexiga foi devolvida a cavidade abdominal e a camada muscular foi fechada usando sutura Sultan, com Vicryl 3-0, a mesma foi utilizada para o fechamento da pele, com Nylon 3-0.

FIGURA 3 – Isolamento da bexiga com compressas estéreis durante o procedimento cirúrgico.

Ao término do procedimento cirúrgico, foram administrados Enrofloxacina (5mg/kg); Meloxicam – 0,2mg/kg); Tramadol (4mg/kg) todos por via intravenosa. O paciente permaneceu internado na clínica, e no dia posterior depois de todas medicações realizadas, com alteração na dose do Meloxicam (0,1mg/kg) via

inatravenosa e feito o exame clínico com normalidade em todos os parâmetros, o animal recebeu alta as 11horas. Foi prescrito para o tratamento Omeprazol 10mg, meio comprimido por via oral de manhã e em jejum por 7 dias; Cetoprofeno 5mg, um comprimido por via oral de 24 em 24h por 3 dias; Tramadol 12mg, um comprimido por via oral de 12 em 12h por 5 dias; Enrofloxacina 50mg, meio comprimido por via oral de 12 em 12 horas por 7 dias. Além desses, foi recomendado mudança para ração urinary ossalati.

RESULTADO E DISCUSSÃO

No referido caso clínico, o animal apresentava estrangúria e hematúria, ambos sinais clínicos relatados pela literatura como característicos de urolitíase, e foi diagnosticado através do exame ultrassonográfico, onde foi visualizado o calculo vesical, e alguns microcristais no rim esquerdo. O animal não apresentou nenhuma alteração nos parâmetros fisiológicos, porém demonstrou dor durante a palpação na bexiga, e os exames laboratoriais mostraram ALT aumentada que provavelmente pode estar relacionada com o uso de corticoides. Acredita-se que a provável causa do urólito seja a dieta já que o animal frequentemente ingeria carne, aumentando a concentração proteica no seu organismo e o risco de formação do urólito. . Dietas com baixo teor de umidade e sódio, e alta concentração protéica (acidificantes) aumentam o risco de formação de oxalato de cálcio em cães (Elliot, 2003). O fato da cadela ser castrada pode ter contribuído também, visto que um animal castrado tem o metabolismo mais lento portanto fica mais quieto, não ingerindo água adequadamente. Além disso o animal morava em um apartamento, o que muitas vezes acaba levando o mesmo a reter a urina pelo pouco espaço. O canino está entre as raças mais acometidas, a Shitzu no entanto era uma fêmea e possuía quatro anos de idade, estando assim fora faixa etária mais acometida pelo urólito de oxalato de cálcio. Os urólitos de oxalato de cálcio ocorrem frequentemente em cães adultos/senis(8 a 12 anos), e a infecção do trato urinário concomitante parece ser rara. A solubilidade do oxalato de cálcio aumenta na urina que apresenta pH acima de 6,5, enquanto um pH entre 4,5 e 5,5 favorece a formação dos cristais de oxalato de cálcio (GRAUER, 2006).

FIGURA 4 – Urolito oxalato de cálcio retirado através da cistotomia.

Além da prescrição medicamentosa pós cirúrgica, foi recomendado uma mudança na dieta do animal para ração urinary ossalati, própria para evitar formação de cálculos por oxalato de cálcio. O aumento de sódio na dieta pode resultar no aumento da excreção urinária de cálcio, por essa razão foi recomendado a tutora que não ofertasse carne ao animal. De acordo com Grauer, *et al*. (2006) e Oyafuso *et al*. (2008) Uma restrição moderada no consumo de proteínas, cálcio, oxalato e sódio, com ingestão normal de fósforo, magnésio, vitamina D e C, é recomendada para evitar recidiva dos urólitos, após a remoção cirúrgica. Caminhadas com o animal para estimular o mesmo a ingerir mais água e aumentar a micção foi sugerido, evitando assim uma urina concentrada.

CONCLUSÃO

Conclui-se com este trabalho que apesar da literatura consultada afirmar que a urolitíase é uma enfermidade predominantemente de animais idosos, algumas situações podem favorecer o seu aparecimento em animais em qualquer idade, a anamnese e exames de imagem como a ultrassonografia, são fundamentais para o diagnóstico adequado. A remoção cirúrgica foi um tratamento efetivo para esse tipo de urólito, porém a correção dietética e a identificação de outro fatores que possam ser desencadeadores desse quadro deve ser

buscada e medidas preventivas como a introdução de uma alimentação com ração especifica para devem ser recomendadas.

REFERÊNCIAS BIBLIOGRÁFICAS

Bartges, J. W.; Osborne, C. A.; Lulich, J. P.; Unger, L. K.; Koehler, L. A.; Bird, K. A.; Clinton, C. W.; Davenport, M. P. Prevalence of cystine and urate uroliths in bulldogs and urate uroliths in dalmatians. *Journal of the American Veterinary Medical Association*, 2000, 204, 12, 1914-1918.

Grauer, G. F. Urolitíase canina. In: Nelson, R. W. & Couto,C. G. *Manual de Medicina Interna de Pequenos Animais*. 2 ª ed. Rio de Janeiro: Elsevier, 2006, 468.

Lekcharoensuk, C.; Osborne, C. A.; Lulich, J. P.; Pusoonthornthum, R.; Kirk, C. A.; Ulrich, L. K.; Koehler, L. A.; Carpenter, K. A.; Swanson, L. L. Associations between dietary factors in canned food and formation of calcium oxalate uroliths in dogs. *American Journal of Veterinary Research* 2002, 63, 2, 163-169.

Ling, G. V.; Ruby, A. L.; Harold, D. R.; Johnson, D. L. Xanthine-containing urinary calculi in dogs given allopurinol. *Journal of the American Veterinary Medical Association*, 1991, 198, 11, 1935-1940.

Osborne, C. A., Sanderson, S. L., Lulich, J. P., Bartges, J. W., Ulrich, L. K., Koehler, L. A., Bird, K. A. & Swanson, L. L. 1999b. Canine cystine urolithiasis: cause, detection, treatment, and prevention. *Veterinary Clinics of North America*: Small Animal Practice, 29, 193-211.

Oyafuso, M. K., Waki, M,F., Prosser, C. S., Cavalcante, C. Z., Wirthl, V. A. B. F. Urolitíase em cães: avaliação quantitativa da composição mineral de 156 urólitos. *Ciência Rural*. Santa Maria, 2010.

Sanderson, S. L.; Osborne, C. A.; Lulich, J. P.; Bartges, J. W.; Pierpont, M. E.; Ogburn, P. N.; Koehler, L. A.; Swanson, L. L.; Bird, K. A.; Ulrich, L. K. Evaluation of urinary carnitine and taurine excretion in 5 cystinuric dogs with carnitine and taurine deficiency. *Journal of Veterinary Internal Medicine*, 2001, 15, 94-100.

Syme, H. D. Stones in cats and dogs: What can be learn from them? Arab Journal of Urology. Vol. 10, nº 3, p. 230-239, 2012.

Ulrich, L. K.; Osborne, C. A.; Cokley, A.; Lulich, J. P. Changing paradigms in the frequency and management of canine compound uroliths. *Veterinary Clinics of North America*: Small Animal Practice, Philadelphia, 39, 41-53, 2008.

ANEXO – Normas da revista

Modelo de apresentação dos artigos para a revista Pubvet.

RELATO DE CASO

Deve conter os seguintes elementos:
Título, Nome (s) de autor (es), filiação, resumo, palavras chave, introdução, relato do caso clínico, discussão e conclusão. Os elementos anteriores devem seguir as mesmas normas dos artículos de investigação original.

O título (Fonte Times New Roman, estilo negrito, tamanho 16, somente a primeira letra da sentença em maiúscula, o mais breve possível- máximo 15 palavras).

José Antônio da Silva1, Carlos Augusto da Fonseca2*, ...
Nomes de autores (ex., José Antônio da Silva1). Todos com a primeira letra maiúscula e o símbolo 1, 2, 3, ... Sobrescrito.

Afiliações. *Filiações dos autores devem estar logo abaixo dos nomes dos autores usando o símbolo 1, 2, 3, ... sobrescrito e o símbolo * para o autor de correspondência. Instituição (Universidade Federal do Paraná), incluindo departamento (Departamento de Zootecnia), cidade (Curitiba), estado (Paraná) e país (Brasil). Todos com a primeira letra maiúscula e e-mail eletrônico. (Fonte Times New Roman, estilo Itálico, tamanho 9.)*
1Professor da Universidade Federal do Paraná, Departamento de Zootecnia. Curitiba –PR Brasil. E-mail: contato@pubvet.com.br. 2Pesquisador da Empresa Brasileira de Pesquisa Agropecuária (Cidade, Estado e País) – E-mail: exemplo@pubvet.com.br
**Autor para correspondência*

RESUMO. A palavra resumo em maiúsculo e negrito. Fonte New Times Roman, Tamanho 11, Parágrafo justificado com recuo de 1cm na direita e na esquerda e espaçamento de 6 pt antes e depois. O resumo consiste não mais que 2.500 caracteres (caracteres com espaços) em um parágrafo único, com resultados em forma breve e compreensiva, começando com objetivos e terminando com uma conclusão, sem referências citadas. Abreviaturas no resumo devem ser definidas na primeira utilização.
Palavras chave: ordem alfabética, minúsculo, vírgula, sem ponto final

Título em inglês

ABSTRACT. Resumo em inglês. A palavra abstract em maiúsculo e negrito. **Keywords**: Tradução literária do português

Título em espanhol

RESUMEN. Resumo em espanhol. A palavra Resumen em maiúsculo e negrito **Palabras clave**: Tradução literária do português.

Introdução

A palavra introdução deve estar em negrito e sem recuo. A introdução não deve exceder 2.000 caracteres (caracteres com espaço) e justifica brevemente a pesquisa, especifica a hipótese a ser testada e os objetivos. Uma extensa discussão da literatura relevante deve ser incluída na discussão.

Material e Métodos

É necessária uma descrição clara ou uma referência específica original para todos os procedimentos biológico, analítico e estatístico. Todas as modificações de procedimentos devem ser explicadas. Dieta, dados de atividades experimentais se apropriado, animais (raça, sexo, idade, peso corporal, e condição corporal [exemplo, com ou sem restrição de alimentação a água]), técnicas cirúrgicas, medidas e modelos estatísticos devem ser descritos clara e completamente. Devem ser usados os métodos estatísticos apropriados, embora a biologia deva ser usada. Os métodos estatísticos comumente utilizados na ciência animal não precisam ser descritos em detalhes, mas as adequadas referências devem ser fornecidas. O modelo estatístico, classe, blocos e a unidade experimental devem ser designados.

Resultados e Discussão

Na PUBVET os autores têm a opção de combinar os resultados e discussão em uma única seção.

Resultados

Os resultados são representados na forma de tabela ou figuras quando possível. O texto deve explicar ou elaborar sobre os dados tabulados, mas números não devem ser repetidos no texto. Dados suficientes, todos com algum índice de variação incluso (incluindo nível significância, ou seja, Pvalor), devem ser apresentados para permitir aos leitores interpretar os resultados do experimento. Assim, o P-valor (exemplo, $P = 0.042$ ou $P < 0.05$) pode ser apresentado, permitindo desse modo que os leitores decidam o que rejeitar. Outra probabilidade (alfa) os níveis podem ser discutidos se devidamente qualificado para que o leitor não seja induzido ao erro (exemplo as tendências nos dados).

Discussão

A discussão deve interpretar os resultados claramente e concisa em termo de mecanismos biológicos e significância e também deve integrar os resultados da pesquisa como o corpo de literatura publicado anteriormente para proporcionar ao leitor base para que possa aceitar ou rejeitar as hipóteses testadas. A seção de discussão independente não deve referi-se nenhum número ou tabela nem deve incluir o P- valor (a menos que cite o *P*-valor de outro trabalho). A discussão deve ser consistente com os dados da pesquisa.

Tabelas e figuras

Tabelas e figuras devem ser incluídas no corpo do texto. Abreviaturas devem ser definidas (ou redefinida) em cada tabela e figura. As tabelas devem ser criadas usando o recurso de tabelas no Word MS. Consultar uma edição recente da PUBVET para exemplos de construção de tabela. Quando possível as tabelas devem ser organizadas para caberem em toda a página (exemplo, retrato

layout) sem ultrapassar as laterais da borda (exemplo, paisagem). Cada coluna deve ter um cabeçalho (exemplo, item, ingrediente, marca, ácidos graxos). As unidades devem ser separadas cabeçalhos por uma vírgula ao invés de ser mostrado em parênteses. Limitar o campo de dados ao mínimo necessário para a comparação significativa dentro da precisão dos métodos. No corpo das referências da tabela para as notas de rodapé devem ser numerais. Cada nota deve começar em uma nova linha. Para indicar diferenças significativas entre as médias dentro de uma linha ou coluna são usadas letras maiúscula sobrescritas.

Abreviaturas

Abreviaturas no texto devem ser definidas no primeiro uso. Os autores devem usar o padrão das abreviaturas internacionais de elementos. Abreviaturas definidas pelo autor devem sempre ser usadas exceto para começar uma frase. A abreviação definida pelo autor precisa ser redefinida no resumo o primeiro uso no corpo do artigo, em cada tabela, e em cada figura.

Citações no texto

No corpo do manuscrito, os autores referem-se da seguinte forma: (Ferraz & Felício, 2010) ou Ferraz & Felício (2010). Se a estrutura da frase exige que os nomes dos autores sejam incluídos entre parênteses, o formato correto é (Ferraz & Felício, 2012a, b). Quando há mais de 2 autores no artigo o primeiro nome do autor é entre parênteses pela abreviação et. al. (Moreira et al., 2004). Os artigos listados na mesma frase ou parênteses devem estar primeiro em ordem cronológica e ordem alfabética para 2 publicações no mesmo ano. Livros (Van Soest, 1994, AOAC, 2005) e capítulos de livros (Prado & Moreira, 2004) podem ser citados. Todavia, trabalhos publicados em anais, cds, congressos, revistas de vulgarização, dissertações e teses devem ser evitados.

Referências bibliográficas

1. Artigos de revista

Ferraz, J. B. S. & Felício, P. E. 2010. Production systems – An example from Brazil. *Meat Science,*84, 238-243.

Moreira, F. B., Prado, I. N., Cecato, U., Wada, F. Y. & Mizubuti, I. Y. 2004. Forage evaluation, chemical composition, and in vitro digestibility of continuous lygrazed star grass. *Animal Feed Science and Technology,*113,239-249.

2. Livros

AOAC. 2005. – *Association Official Analytical Chemist.* 2005.OfficialMethodsofAnalysis (18th ed.) edn. AOAC, Gaitherburg, Maryland, USA.

Van Soest, P. J. 1994. *Nutrition alecologyoftheruminant*. Cornell University Press, Ithaca, NY, USA.

3. Capítulos de livros

Prado, I. N. & Moreira, F. B. 2004. Uso de ácidos ômega 3 e ômega 6 sobre a produção e qualidade da carne e leite de ruminantes. In: Prado, I. N. (ed.) *Conceitos sobre a produção com qualidade de carne e leite.* Eduem, Maringá, Paraná, Brasil.

Envio de artigo.

O envio de artigos pode ser realizado pelo site **pubvet.com.br** ou enviar diretamente no e-mail **contato @pubvet.com.br.**